

NOTA CLÍNICA



Gaceta Médica de Bilbao. 2013;110(3):64-66

Tumoración cutánea en medicina interna: Linfoma cutáneo primario difuso de células B tipo pierna

José M. Ramos-Rincón^{a,b} Tania Rivera-Gómez^a, María Nivéiro de Jaime^c, Joaquín Herrero^d

(a) Servicio de Medicina Interna. Hospital General Universitario de Alicante. Alicante

(b) Departamento de Medicina Clínica. Universidad Miguel Hernández. Campus de San Juan. Alicante

(c) Servicio de Anatomía Patológica. Hospital General Universitario de Alicante. Alicante

(d) Sección de Oncología. Hospital General Universitario de Alicante. Alicante

Recibido el 15 de diciembre de 2012; aceptado el 24 de diciembre de 2012

PALABRAS CLAVE

Tumoración cutánea;
Linfoma cutáneo primario difuso de células B tipo pierna

Resumen: Los principales tipos de linfomas de células B cutáneos según la clasificación de la EORTC de 2008 son el linfoma primario de células B de la zona marginal, el linfoma primario cutáneo centrofolicular, y el linfoma primario cutáneo difuso de células B grandes tipo pierna¹. Este linfoma se reconoce como una categoría independiente dentro de los linfomas no Hodgkin extranodales². Representan un cuarto de los linfomas cutáneos primarios. Presentamos un paciente ingresado en el Servicio de Medicina Interna por una masa en región glútea y que posteriormente se diagnosticó de linfoma primario cutáneo difuso de células B grande tipo pierna.

© 2013 Academia de Ciencias Médicas de Bilbao. Todos los derechos reservados.

KEYWORDS

Cutaneous tumoration;
Primary diffuse large B-cell lymphoma, leg type

Cutaneous tumoration in Internal Medicine. Primary diffuse large B-cell lymphoma, leg type

Abstract: The main types of cutaneous B-cell lymphomas according to the 2008 EORTC classification are the primary B cell lymphoma of the marginal zone, centrofollicular primary cutaneous lymphoma, and Primary cutaneous diffuse large B-cell lymphoma, leg type¹. This lymphoma is recognized as a separate category within extranodal non-Hodgkin lymphomas². It represents a quarter of primary cutaneous lymphomas. We present a patient admitted to the Internal Medicine Service due to a mass in the gluteal region and subsequently diagnosed with Primary cutaneous diffuse large B-cell lymphoma, leg type.

© 2013 Academia de Ciencias Médicas de Bilbao. All rights reserved.

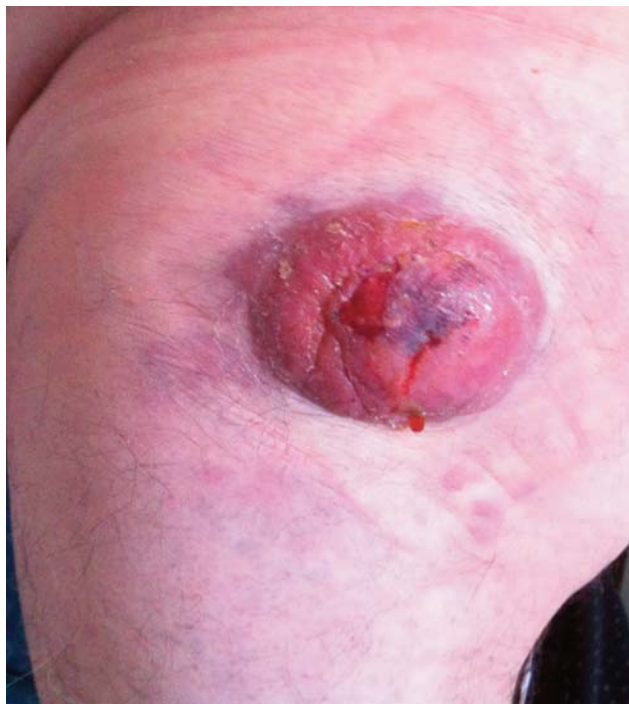

Figura 1. Masa en región glútea de 6 cm y centro ulcerado.

Introducción

Los principales tipos de linfomas de células B cutáneos según la clasificación de la EORTC de 2008 son el linfoma primario de células B de la zona marginal, el linfoma primario cutáneo centrofolicular, y el linfoma primario cutáneo difuso de células B grandes tipo pierna¹.

Este linfoma se reconoce como una categoría independiente dentro de los linfomas no Hodgkin extranodales². Representan un cuarto de los linfomas cutáneos primarios.

Presentamos un paciente ingresado en el Servicio de Medicina Interna por una masa en región glútea y que posteriormente se diagnosticó de linfoma primario cutáneo difuso de células B grande tipo pierna.

Caso clínico

Un varón de 67 años, hipertenso, consultó por una tumoración en región glútea izquierda de unos 5 cm de diámetro, de un mes y medio de evolución, de crecimiento progresivo y ulceración central. En los últimos días presentaba molestias inguinales. El paciente no tenía fiebre.

En la exploración física destacaba en región glútea una gran tumoración de 5 x 5 cm aproximadamente con ulceración a nivel central sin signos de abscesificación (figura 1) y en región inguinal izquierda un conglomerado de adenopatías de consistencia duro-pétreo de unos 5 x 5 cm.

La tomografía computarizada pélvica detectó una tumoración en partes blandas de región glútea izquierda de 8 cm y adenopatías en cadena inguinal izquierda, algunas con centro necrótico (figura 2). Se procedió a la biopsia de la lesión y adenopatía.

En el estudio histopatológico se observó un infiltrado dérmico difuso de células que respetaban la epidermis, constituido por células neoplásicas de tipo centroblástico e inmunoblástico.

En el estudio inmunohistoquímico las células mostraban positividad para CD20, CD79a, bcl-6 y MUM-1, negatividad para CD3, CD10, CD30, CD56, y CD138. Con una actividad proliferativa del 90%, todo ello compatible con linfoma primario cutáneo difuso de células B grandes tipo pierna. Las serologías para VIH, VHC, VHB y HTLV- fueron negativas, siendo positiva la IgG para VEB y citomegalovirus. Igualmente se efectuó biopsia e inmunofenotipo de médula ósea sin evidencia de afectación neoplásica. El paciente fue tratado con quimioterapia tipo CHOP y rituximab con una buena evolución.

El linfoma primario cutáneo difuso de células B grandes tipo pierna¹ suele presentarse como nódulos, tumores, placas infiltradas, úlceras o incluso en forma de lesión migratoria. Su localización más frecuente es en los miembros inferiores y en menor medida en región glútea, pero puede presentarse en cualquier otro lugar.

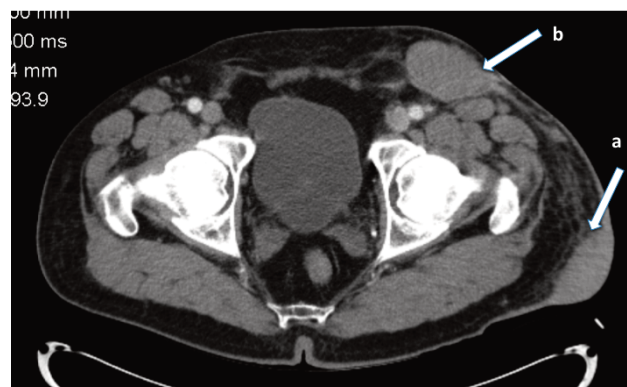


Figura 2. Tumoración en región glútea (a) y adenopatías inguinales con centro necrótico (b).

Afecta discretamente más a mujeres a mujeres y la edad de los pacientes oscila entre 60 y 80 años^{2,3,4}. A diferencia de otros linfomas cutáneos, el pronóstico es malo. Su tratamiento es la quimioterapia con CHOP más rituximab^{2,3}.

Conclusiones

En conclusión, presentamos una paciente con un linfoma primario cutáneo difuso de células B grandes tipo pierna que ingresó en el servicio de Medicina Interna para estudio de una masa en región glútea.

El médico de medicina interna debe incluir, en el diagnóstico diferencial de una lesión nodular de gran tamaño en extremidades, de un linfoma cutáneo primario y en especial el linfoma cutáneo primario difuso de células B grandes tipo pierna.

Bibliografía

- 1 Wilcox RA. Cutaneous B-cell lymphomas: 2013 update on diagnosis, risk-stratification, and management. *Am J Hematol.* 2013;88:73-6.

- 2 Hristov AC. Primary cutaneous diffuse large B-cell lymphoma, leg type: diagnostic considerations. *Arch Pathol Lab Med.* 2012;136:876-81.
- 3 Alcántara-González J, González-García C, Fernández-Guarino M, Jaén-Olasolo P. Linfoma cutáneo primario difuso de células grandes-tipo pierna con regresión espontánea *Actas Dermo-Sifiligráficas.* 2012 doi:pii: 10.1016/j.ad.2012.07.009.
- 4 Grange F, Beylot-Barry M, Courville P, Maubec E, Bagot M, Vergier B, et al. Primary cutaneous diffuse large B-cell lymphoma, leg type. Clinicopathologic features and prognostic analysis in 60 cases. *Arch Dermatol.* 2007;143:1144-50.